

微笑计划口腔高端班面授-学霸笔记  
口腔解剖生理学



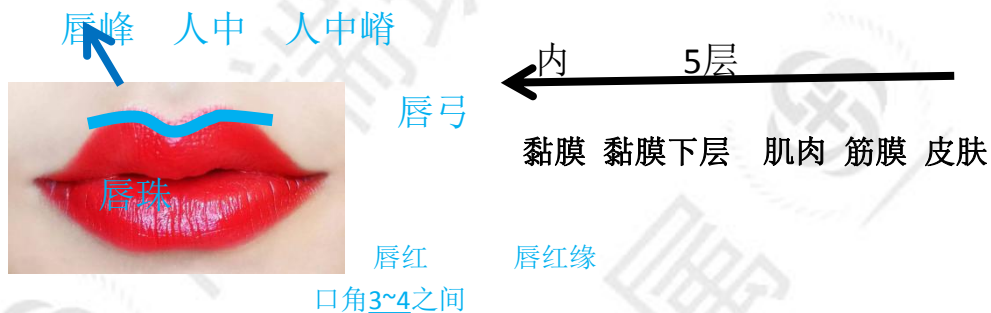公众号：甘肃金英杰口腔圈  
医考资讯 | 考试资料 | 答题技巧

1. 口腔的境界和分部：

- (1). 境界： 前界：唇；后：咽们；两侧：颊；上、下：腭和舌下区
- (2). 分部： 口腔前庭，固有口腔

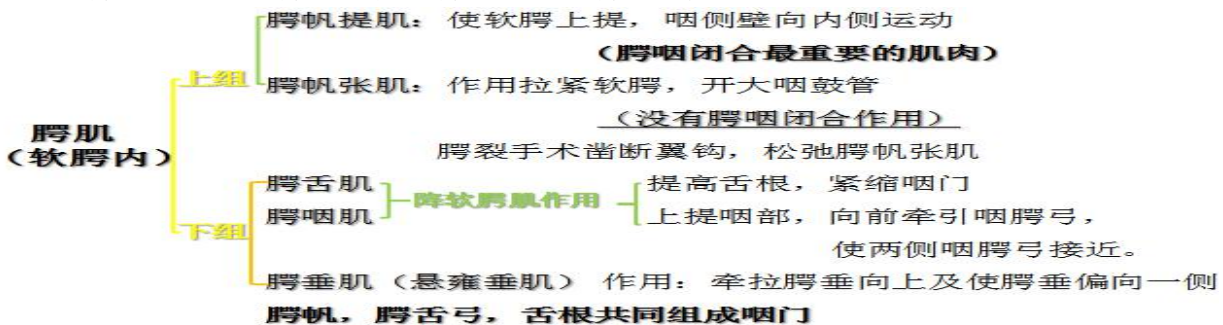
2. 唇

- (1) 境界： 鼻底、颏唇沟、唇面沟
- (2) 唇部层次： 由外向内分五层， 粘膜下层有粘液腺—粘液腺囊肿上、下唇动脉
- (3) 唇部血管： 动脉：颌外动脉分支。 静脉：面前静脉
- (4) 淋巴管： 淋巴回流特点：上唇淋巴引流广泛；**下唇中部淋巴管可交叉至对侧。**
- (5) 神经： 三叉神经， 面神经



3. 腭：

- (1) 硬腭结构特点： 粘膜下层在硬腭前后部不同，前部无腺体；后部有腭腺，故肿瘤多发生硬腭后部；硬腭的粘膜与骨膜附着紧密；粘骨膜不易移动， 能耐受摩擦和咀嚼压力。
- (2) 软腭：**表面解剖标志-软腭后缘称腭帆**，悬雍垂。舌腭弓，咽腭弓。腭帆、舌腭弓和舌根共同围成咽门。层次： 粘膜、粘膜下层、腭腱膜、腭肌
- (3) 腭部肌肉
  - 1) 腭帆张肌： 紧张腭帆及开大咽鼓管；
  - 2) 腭帆提肌： 上提软腭及咽侧壁向内侧运动，是参与腭咽闭合的主要肌肉；
  - 3) 舌腭肌： 下降腭帆， 紧缩咽门；
  - 4) 咽腭肌： 上提咽喉牵引咽腭弓；
  - 5) 悬雍垂肌： 上提悬雍垂肌。
- (4) 腭的血管： 动脉：颌内动脉分支—腭降动脉。 软腭：咽升动脉、腭降动脉。 静脉—翼丛
- (5) 腭的淋巴管： 颈深上淋巴结
- (6) 神经： 三叉神经、舌咽神经、迷走神经咽支。



#### 4. 舌

舌前2/3（舌体）：四种乳头

1) 舌背——

舌后1/3（舌根）：无舌乳头，但结节淋巴组织称舌扁桃体

2) 舌神经

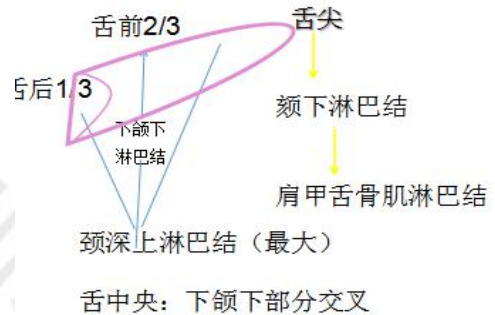舌前2/3——一般感觉，味觉：舌神经+面神经

舌后1/3——一般感觉味觉：舌咽神经

舌后1/3中部：迷走神经

舌的运动：舌下神经

3) 舌淋巴



4) 下面（舌腹）：舌系带：舌系带矫正，义齿修复。伞襻。

5) 舌肌：舌内肌：舌上纵肌、舌下纵肌、舌横肌、舌垂直肌。可在收缩时改变舌

的形态；舌外肌：颏舌肌、舌骨舌肌、茎突舌肌、舌腭肌。可在收缩时变换舌的位置。

6) 舌的血管：舌动脉、咽升动脉；

舌的静脉：较特殊，除舌动脉伴行静脉，有舌下神经伴行静脉。

#### 5. 腮腺咬肌区

(1) 境界：上：颧弓和外耳道；

下：下颌骨下缘；

前：咬肌前缘；

后：胸乳肌乳突、二腹肌后腹

前缘；内：咽旁间隙；外：皮肤

(2) 表面标志：颧弓，乙状切迹中点，下颌孔

(3) 皮下组织：颈阔肌，耳前淋巴结，耳大神经，面神经，腮腺管

(4) 腮腺咬肌筋膜：外密内松，小叶独立，与外耳道相通



公众号：甘肃金英杰口腔圈  
医考资讯 | 考试资料 | 答题技巧

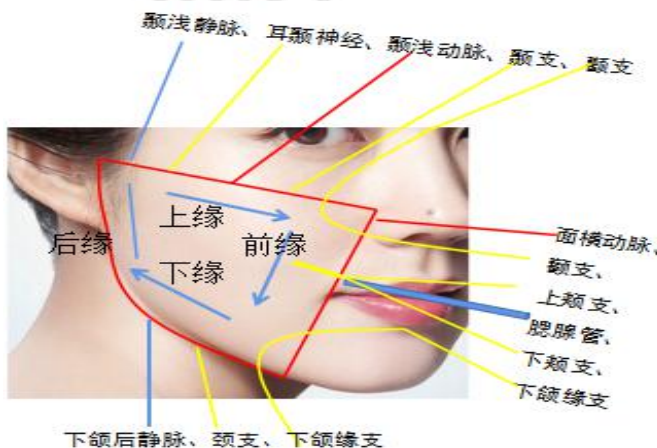
#### 6. 神经血管与腮腺的关系：

腮腺浅叶上缘：颞浅静脉、耳颞神经、颞浅动脉、颞支、颧支

腮腺浅叶前缘：面横动脉、颧支、上颊支、腮腺管、下颊支、下颌缘支

腮腺浅叶下缘：下颌缘支、颈支、下颌后静脉

腮腺深叶深面：茎突诸肌：茎突舌骨肌、茎突咽肌、茎突舌肌，颈内静脉，颈内动脉，IX~XII脑神经



7. 腮腺管：由腮腺浅叶前缘发出，在颧弓下 1.5cm 穿出腮腺鞘，导管在腮腺咬肌筋膜前面前行，与颧弓平行，上方有面神经上颊支面横动脉，下方面神经下颊支伴行，故腮腺导管常用来寻找面神经颊支。横过咬肌外侧在咬肌前缘，几乎直角转内，穿颊肌，45 角向前，开口于上颌第二磨牙相对颊粘膜，腮腺管乳头。

6. 面神经： 第一段：茎乳孔—腮腺；第二段：腮腺内；第三段：出腮腺。

临床上以面神经主干和分支平面为界，将腮腺分为深浅两叶

7. 腮腺咬肌区特点：

(1) 解剖特点：腮腺浅面无重要结构，神经血管穿行于腮腺内，并从腮腺边缘呈辐射状露出，腮腺深叶深面有重要血管神经；

(2) 临床特点：避免腮腺损伤，避免神经血管损伤。

8. 颊：

1) 境界： 上一颧骨下缘、下一下颌骨下缘、前一唇面沟、后一嚼肌前缘

2) 颊部层次：皮肤、皮下组织（颊脂垫）；

血管神经：面神经颧支、上颊支、下颊支、下颌缘支、腮腺导管、颌外动脉、面前静脉；颊筋膜；颊肌；粘膜下层；粘膜。

3) 颊部血管： 颌外动脉、眶下动脉、面横动脉、面前静脉

4) 淋巴管：颌下淋巴结

5) 神经：三叉神经、面神经

9. 面侧深区的解剖结构特点：

1) 面侧深区的内容：

翼丛：位于颞肌与翼外肌之间及翼内、外肌之间

上颌动脉

a) 翼外肌（钥匙）

i. 翼外肌浅面是翼丛和上颌动脉，深面下颌神经

ii. 翼外肌上缘是颞深和咬肌神经，翼外肌1 两头之间是上颌动脉和颊神经

iii. 翼外肌下缘舌神经和下牙槽神经

b) 下颌神经及其分支

2) 主要蜂窝组织间隙的境界及联通（助理不考）

(1) 眶下间隙：位于眼眶前部的下方

a) 上：眶下缘

b) 下：上颌骨牙槽突

c) 内：鼻侧缘

d) 外：颧肌为界

(2) 颊间隙：位于颊肌与咬肌之间前：

(3) 咬肌前缘后：下颌支前缘及颞肌前缘

(4) 咬肌间隙：位于咬肌与下颌支之间前：为磨牙后区粘膜后：腮腺

(5) 翼下颌间隙（翼颌间隙）位于下颌支与翼内肌之间

前：颞肌及颊肌

后：腮腺

上：翼外肌下

下：下颌支内侧面



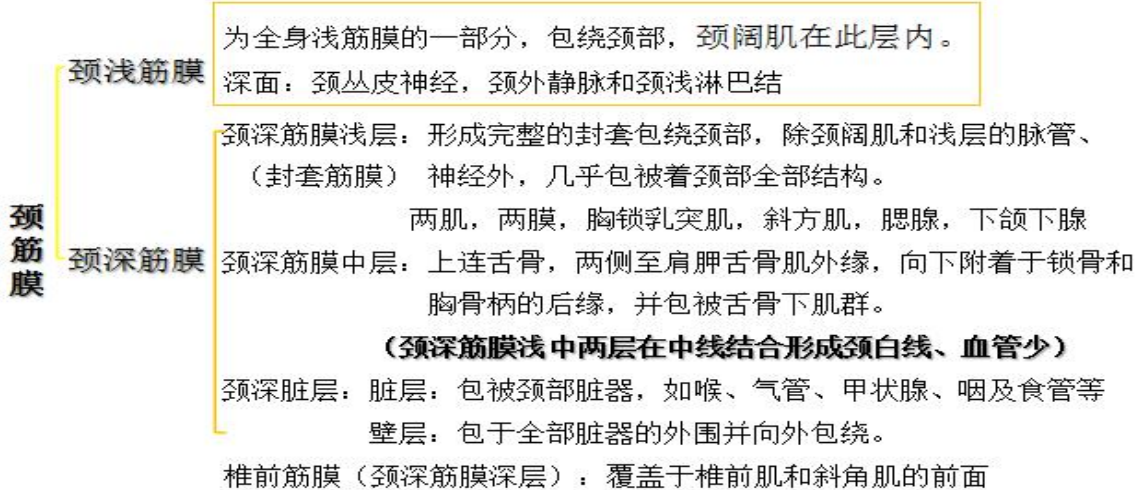
公众号：甘肃金英杰口腔圈  
医考资讯 | 考试资料 | 答题技巧

间隙内主要有舌神经、下牙槽神经和下牙槽动、静脉通过

- (6) 颞下间隙：位于翼下颌间隙上方
- (7) 颞间隙
- (8) 咽旁间隙
- (9) 翼颌间隙

10. 颈部境界与分区：颈部与斜方肌前缘为界，将颈部分为前部（狭义的颈部）后部（项部），前部又以胸锁乳突肌的前、后缘为界，每侧分为三部：颈前三角、胸锁乳突肌区和颈后三角

11. 颈筋膜的层次结构：



12. 颈深脏层：壁层（无颈外动脉）

颈内静脉，颈内动脉，和颈总动脉及迷走神经，形成颈鞘（颈动脉鞘，颈血管鞘）

上附于颅底，下止于胸锁关节深面

13. 下颌下三角的境界：上界为下颌骨下缘

下界为二腹肌的前后腹。其底由下颌舌骨肌、舌骨舌肌和咽上缩肌等构成。

14. 下颌下三角的内容（熟记）

- (1) 下颌下腺
- (2) 下颌下淋巴结
- (3) 面静脉
- (4) 面动脉
- (5) 舌神经、下颌下腺导管和舌下神经：均位于下颌下腺深面，在舌骨肌的浅面，自上而下依次排列，即舌神经——下颌下腺导管——舌下神经。

15. 颈动脉三角的内容和毗邻（三动、两静、两神经、一肌肉）

- (1) 颈总动脉
- (2) 颈内动脉和颈外动脉
- (3) 颈内静脉
- (4) 面总静脉
- (5) 舌下神经
- (6) 喉上神经



公众号：甘肃金英杰口腔圈  
医考资讯 | 考试资料 | 答题技巧

## 14 美容角

1) 鼻额角：由鼻根点分别与眉间点和鼻尖点作连线，两线相交构成鼻额角，正常范围为125° ~ 135°。

- 2) 鼻唇角：为鼻小柱与上唇构成的夹角，正常范围为 $90^{\circ} \sim 100^{\circ}$ 。
- 3) 鼻颏角：由鼻尖分别至鼻根点和颏前点连线，两线相交构成鼻颏角，正常范围为 $120^{\circ} \sim 132^{\circ}$ 。
- 4) 鼻面角： $36^{\circ} \sim 40^{\circ}$
- 5) 颏颈角： $85^{\circ}$

**15. 舌神经与下颌下腺导管关系密切，从解剖关系上可作以下鉴别：**

联系：舌神经连于下颌下神经节，导管则直接发自下颌下腺。

位置：在舌骨舌肌表面，舌神经位于导管的上方。

形态：舌神经比下颌下腺导管粗而略扁，且坚韧。



公众号：甘肃金英杰口腔圈  
医考资讯 | 考试资料 | 答题技巧