

# 2023 年口腔技能 6.4 真题

## 6 月 4 日上午

1. 昨天我考了温度测试，他让我用冷测，病史采集，左下后牙肿痛 3 天，不敢咬合，病史采集，左上 6 牙周牙髓联合病变，左上 45 楔状缺损，左下 6 牙体缺损，左下 5 中龋，全口慢性牙周

1. 第二站抽了个下牙槽神经阻滞麻醉，一切口述很正常，加比划动作

2. 病史采集：男性 40 岁，下前牙牙龈反复流脓 3 个月

4. 考到了牙齿神经支配：

上 1, 2 颊侧上牙槽前神经 舌侧鼻腭神经

上 3 颊侧上牙槽前神经 舌侧鼻腭神经和腭前神经

上 4, 5 颊侧上牙槽中神经 舌侧腭前神经

上 6 近中颊根上牙槽中神经，远中颊根上牙槽后神经 舌侧腭前神经

上 7 8 颊侧上牙槽后神经，舌侧腭前神经

下 1234 颊侧下牙槽神经和颞神经 舌侧舌神经

下 5678 颊侧下牙槽神经和颊神经 舌侧舌神经

(二) 拔牙时需要麻醉的神经？

上 1 2 3 上牙槽前神经 鼻腭神经

上 4 5 上牙槽中神经 腭前神经

上 6 上牙槽中神经和上牙槽后神经 腭前神经

上 7 8 上牙槽后神经 腭前神经

下 1 2 3 4 下牙槽神经 舌神经

下 5 6 7 8 下牙槽神经 颊神经 舌神经

1. 提问到了到了舌体边距针距 5mm

2. 病例分析:检查左上一黏膜前挺沟变浅有波动感牙髓活了测试无反应 x 片看应该是肉芽肿.怎么诊断

3. 考到了慢性根尖周炎急性发作引起的眶下间隙感染

4. 四川:备牙，开髓在头模里，考场用树脂牙

5. 四川:二类洞，嵌体在手上

6. 四川:洗手是真洗，水龙头是感应水龙头，牙椅子灯光为感应灯

7. CPI 是考改良版

8. **江苏省口腔医院**:洗手，假洗，听诊器是两头的，老师一般不听，

取模是互取的，有老师调好，拔牙真拔，指定牙位，很容易拔的，吸

氧是氧气瓶，里面有氧气，鼻导管面罩二选一，急救，和咱们上课讲的基本一样，备牙，都是在仿头模里面备，用的树脂牙，监考老师给牙，洁治两个人互做，若是老师制定区段，就按老师说的做，老师不说，就全做，橡皮章是在头颅里上的，牙模和头颅固定着呢，但上下颌间距小，上的时候有点小困难

9. **河南** 郑州一附院考点考试上午反馈，考场气氛很好，考官基本上不刁难人一~吸氧是中心供养，急救模型人是半截身子，量血压是双头的听诊器，老师会听二~全冠是树脂牙在仿头模上，嵌体和二类洞在口外都是离体牙，离体牙自己用自己的，开髓有树脂牙，有离体牙麻醉有头颅模型，抽空气，记得回抽无血拔牙一定要记得麻醉三~洗手是干洗，印模制取是仿头模，绷带包扎有互相包的，也有仿头模，叩诊是选择平头器械，盘子里有，记得拿，cpi 是改良 cpi 四，下颌下腺双侧都到检查五~橡皮章是在仿头模，脓肿切开是模型上切开，每一站都是两个老师盯着看，缺东西给老师说老师帮忙拿

## 6月4日下午

1. 口腔 95 套题 4:下唇溃疡 10 天。 5:右侧面部三叉神经痛（第三支），右上 5 慢性根尖周炎，右下 6 牙体缺损
2. 口腔助理  
洁治，二类洞，麻醉，第 2 站
3. 第 4 站，抽到原题男，58 岁，牙龈出血 5 年
4. 右下后牙拔牙后剧烈疼痛 4 天，右下 8 有腐败性物质，左下 5 有汞塌陷，冷测无反应，发现根尖 3 分之一有阻射影，根尖区有 2mm×3mm 阴影
5. 病例分析题，就是性别换成男，45 岁，其他都一样

女，75岁

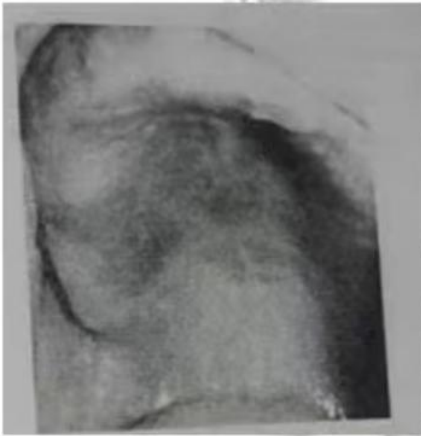
主诉：全口义齿松动，咀嚼不利半年，要求重新修复。

现病史：15年前拔除口内松动余留牙后全口义齿修复，义齿一直戴用至今，近日自觉义齿翘动，固位不良，咬不烂食物，半年来自觉口干，上腭部发红，吃刺激性食物时疼痛，症状逐渐加重，未曾就治疗。

既往史：否认全身系统性疾病及传染病史、否认药物过敏史。

检查：全口缺失，上颌剩余牙槽嵴丰满，下颌剩余牙槽嵴低平，旧义齿磨耗重，垂直距离降低，基托不密合，上颌义齿腭侧中后部承托区腭黏膜充血，水肿，可见凝乳状白色斑点，可擦去，

实验室检查：图片可见菌丝孢子。



病例分析

1. 主诉疾病的诊断和诊断依据。
2. 导致义齿松动，咀嚼不利的原因。
3. 主诉疾病的治疗设计
4. 全口义齿试排牙如何验证正中关系是否正确。

6.病例分析:口腔右下区冷热刺激痛3个月，无自发痛夜间痛，检查深龋洞，x线到牙本质中层，根尖无暗影，诊断

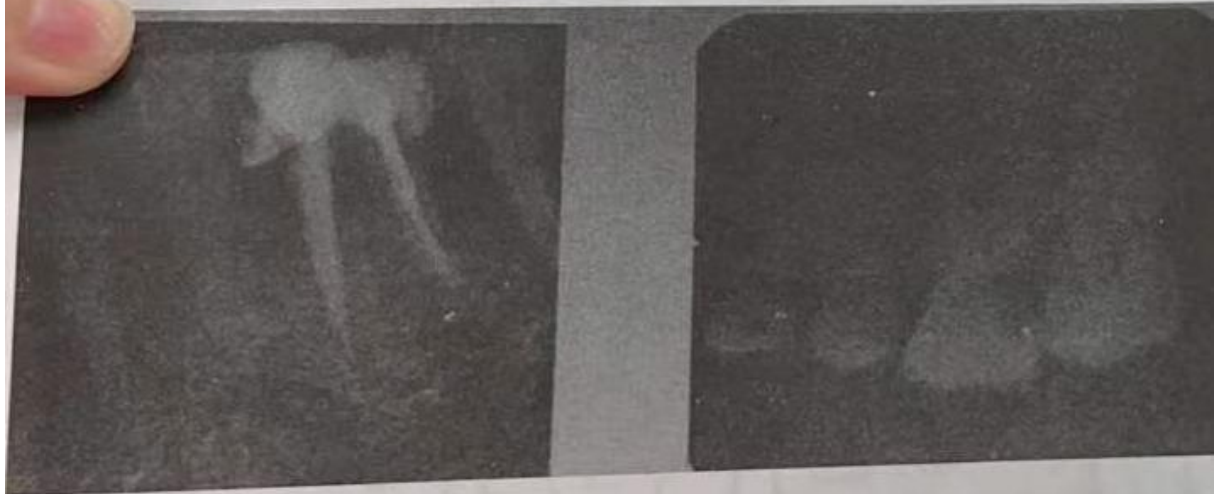7.原题

25、女，45岁 主诉：左侧后牙自发痛、放射痛3天

现病史：左侧后牙3天来出现自发性、阵发性疼痛，晚上加重，影响睡眠，伴有患侧颞部疼痛，昨晚出现跳痛，无肿胀。左侧上颌后牙长期食物嵌塞，隐痛不适，遇冷热敏感，刷牙时疼痛。1周前去医院求治，“杀神经治疗”一颗左下后牙，原症状未见好转。

既往史：否认药物过敏史。

检查：左上6D边缘嵴呈墨浸状，远中颈部龋洞，探疼，冷侧迟钝，热测激发痛，持续较长时间，叩痛（±），不松动。左下5远中钩探针，冷侧正常，叩诊（-），牙龈无异常。左下6残冠，白色暂封物，叩诊（-），不松动，牙龈充血，近中牙周袋深4mm。余牙轻度红肿，PD4-6mm，X线如下图。



1.主诉疾病的诊断、诊断依据和鉴别诊断

2.非主诉疾病的诊断

3.主诉疾病的治疗原则

4.全口其它疾病的治疗设计

**原题**

## 8. 原题

16、女，45岁。  
主诉：口腔反复溃疡5年，下唇溃疡5天。  
现病史：5年来口腔反复溃疡，每次1-2个，绿豆大小，疼痛明显，7-10天自行愈合，间隔2-3个月，近5天下唇出现溃疡，疼痛。下前牙变长，遇冷热不适。  
既往史：否认全身系统病史，否认药物过敏史。否认眼、外阴及皮肤病史。  
家族史：母亲有口腔溃疡史，但很少复发。  
检查：下唇黏膜溃疡小溃疡，左上1烤瓷冠修复，龈沟探诊深度2mm，叩痛(-)，不松动，牙龈未见异常，余未见明显异常。  
1. 主诉疾病的诊断、诊断依据。  
2. 上前牙修复体存在的问题。  
3. 黏膜病需鉴别的疾病。  
4. 主诉疾病的治疗设计。

## 9 口腔 患者，女，35 岁。

主诉：左上后牙自发痛 3 天，伴面部肿痛 1 天。

现病史：左上后牙龋坏，一直未治疗无明显不适。3 天前出现自发性持续性跳痛，患牙浮起

感，不敢咬合，无明显冷热刺激痛。1 天前左面部肿胀疼痛，压痛明显，无全身发热等不适，

自服甲硝唑 1 天无明显缓解。

检查：左上第二前磨牙深大龋洞，腐多，探露髓，不敏感，叩(+++)，龈颊沟变平，色红，压痛明显，未触及波动感，冷热测均无反应

## 10 病史采集

女，35 岁，牙龈出血一年

病例分析

主诉：右下后牙冷热刺激

是右下七，一过性敏感

右下五六银汞充填，五缝隙

右下八，口内无萌出，牙龈红肿，龈沟有脓溢出

## 11. 女，42 岁

主诉：下前牙咬物不适 1 个月

现病史：1 个月前、下前牙因“慢性根尖周炎”已做根管治疗，现无咬合痛及冷热刺激痛、但咬物有不适感既往史：否认药物过敏史家族史：无特殊

12 女，21 岁。主诉：刷牙出血 2 年。检查：牙石(+)，咬苹果出血，PD2~3mm，未触及釉牙骨质界。左下 6BOD 大面积充填体脱落，有食物嵌塞，X 线洽填。诊断是啥

13

左侧后牙疼痛三天，检查左上 6 颌面充填体不密合，探不入。牙周袋近中颊 8，近中中央 4，远颊 10，近舌 6，中央 7，远舌 8，冷诊敏感，叩痛(+)

片子上牙槽骨有吸收但不明显

诊断

1. 脓肿切开，引流条考场的是止血带，培训用的纱布条
2. 病史采集是:28 岁 女 刷牙出血 5 天

病例分析是 150 题里的第 27 题

## 6 月 5 日上午

1.病例分析:女, 18 岁。

主诉:右上后牙咬物痛 1 周。

现病史:2 年前曾治疗右上后牙，近一个月来冷热敏感。一周前开始出现咬物痛，无自发痛病史。左下后牙 3 年前因龋充填后活髓牙做烤瓷冠修复，半年后咬物时崩瓷，未食物嵌塞。检查:右上 6 近中(牙合)面银汞充填体松动，边缘可深入，质软，敏感，冷水入洞有一过性敏感，叩诊(一)。X 线显示龋损近髓腔，根尖周无异常。右上 5 远中邻面有透射区达牙本质浅层。左下 6 烤瓷冠崩瓷，临床冠高 3mm，不松动，叩诊(一)。

2.病例分析: 女,39 岁

主诉:右颌后区反复肿痛 3 个月

现病史:3 个月来无明显诱因，自觉右颌后区肿胀、疼痛，局部皮肤充血疼痛时伴张口受限。

既往史:否认药物过敏史家族史: 无特殊。

检查:37.0℃，面部对称，未见明显肿胀及膨隆。右颌后区皮肤充血，轻触痛。张口度三指，右下后牙不松动，咬合关系良好。穿刺见黄白色脓液。左

下 7 远中颈部可探及龋洞，较浅，刚挂住探针尖牙髓温度测试同对照牙，叩痛(-),不松动，全口牙石(++)。余未见异常。

实验室检查：中性粒细胞 80%，血常规  $WBC5 \times 10^9/L$ 。